

EEG u pacjentów ze stanem padaczkowym napadów nieświadomości

EEG in patients with absence status epilepticus

Magdalena Bosak, Dorota Włoch-Kopec,
Kamil Wężyk.

Uniwersytet Jagielloński Collegium Medicum
Szpital Uniwersytecki w Krakowie

Stan padaczkowy napadów nieświadomości jest rodzajem niedrgawkowego stanu padaczkowego, występuje u pacjentów z genetycznie uwarunkowanymi padaczkami uogólnionymi (ang. *genetic generalized epilepsies*), trwa kilka godzin do kilku dni, ma tendencję do nawracania.

Jest związany najczęściej z wycofaniem leczenia przeciwpadaczkowego lub wprowadzeniem niewłaściwie dobranych leków przeciwpadaczkowych. Inne czynniki prowokujące to deprywacja snu, alkohol, stres, miesiączka.

W Szpitalu Uniwersyteckim w Krakowie w latach 2009-2019 zarejestrowano stan padaczkowy u 8 pacjentów (6 kobiet) z genetycznie uwarunkowanymi padaczkami uogólnionymi.

U 6 pacjentów zdiagnozowano młodzieńcza padaczkę nieświadomości, u 2 młodzieńczą padaczkę miokloniczną.

Średni wiek pacjentów w chwili wystąpienia stanu padaczkowego wynosił 41 lat (28-72 lata).

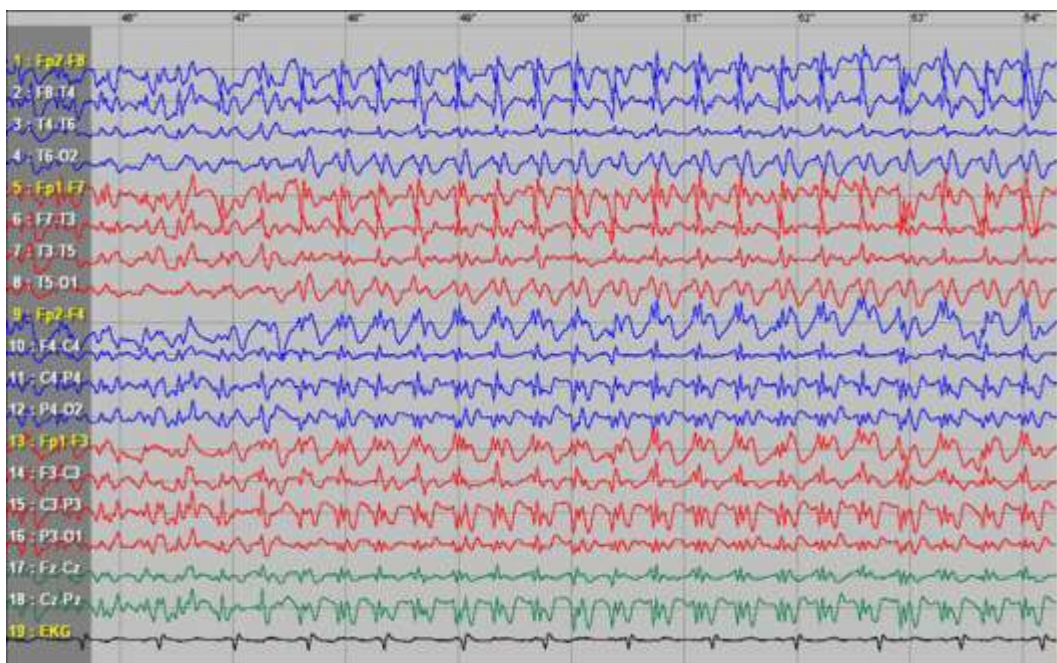
U 4 pacjentów wystąpił przed lub po napadzie toniczno-klonicznym.

U 7 pacjentów stan padaczkowy był spowodowany przez nieprawidłowo dobrane leki przeciwpadaczkowe (3), wycofanie leków przeciwpadaczkowych (3), infekcję z antybiotykoterapią (1).

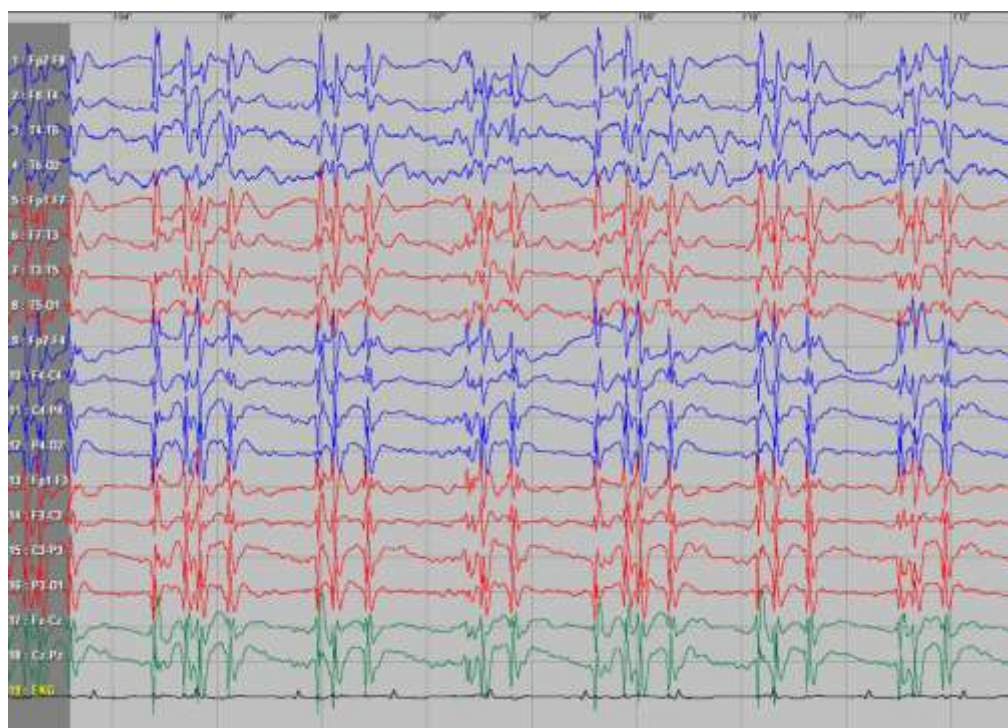
W EEG u 6 pacjentów zarejestrowano ciągłe lub prawie ciągłe wyładowania wysokonapięciowych zespołów iglica/wieloiglica fala wolna.

U 2 pacjentów leczonych lekami przeciwpadaczkowym w padaczkach uogólnionych (gabapentyna tiagabina i karbamazepina) zapis był nietypowy: obustronne wyładowania fal ostrych oraz fal ostrych z następującą falą wolną.

Stan padaczkowy napadów nieświadomości u 39-letniego pacjenta z młodzieńczą padaczką nieświadomości, spowodowany odstawieniem leków przeciwpadaczkowych



Stan padaczkowy u 72-letniej pacjentki z młodzieńczą padaczką nieświadomości, spowodowany ominięciem kilku dawek leków przeciwpadaczkowych



Stan padaczkowy u 32-letniej kobiety z *absence status epilepsys*

