

# Stan padaczkowy ogniskowy bez zaburzeń świadomości

– opis przypadków

*Focal status epilepticus without impairment of consciousness – a case report*

Magdalena Bosak, Dorota Włoch-Kopeć, Kamil Wężyk  
Uniwersytet Jagielloński Collegium Medicum  
Szpital Uniwersytecki w Krakowie

Niedrgawkowy stan padaczkowy ogniskowy bez zaburzeń świadomości (aura ciągła z objawami wegetatywnymi, czuciowymi, wzrokowymi, węchowymi, smakowymi, emocjonalnymi/psychicznymi lub słuchowymi wg klasyfikacji *International League Against Epilepsy* z 2015 roku) jest rzadko rozpoznawaną postacią stanu padaczkowego. Ze względu na dyskretne w wielu przypadkach objawy kliniczne potwierdzenie stanu padaczkowego bez zaburzeń świadomości wymaga wykonania badania EEG. Obejmuje przedłużające się napady czuciowe (ogniskowe lub jednostronne drętwienia, parestezje), słuchowe, smakowe, węchowe (odczuwanie zwykle nieprzyjemnego zapachu), wzrokowe (proste lub złożone halucynacje wzrokowe, ubytki w polu widzenia, ślepotą), emocjonalne (lęk, smutek) lub psychiczne (przedłużające się zjawisko *deja vu*). Może się on manifestować też afazją, niepamięcią (przejściowa niepamięć padaczkowa – TEA, *transient epileptic amnesia*), aurą epigastryczną. Zapis eeg z elektrod powierzchniowych wykazuje zmiany napadowe jedynie u 20-30 % pacjentów, co znacznie utrudnia rozpoznanie. Objawy mogą utrzymywać się od kilku godzin do kilku dni.

## Pacjent nr 1

40-letnia pacjentka z padaczką ogniskową od 20 rż.

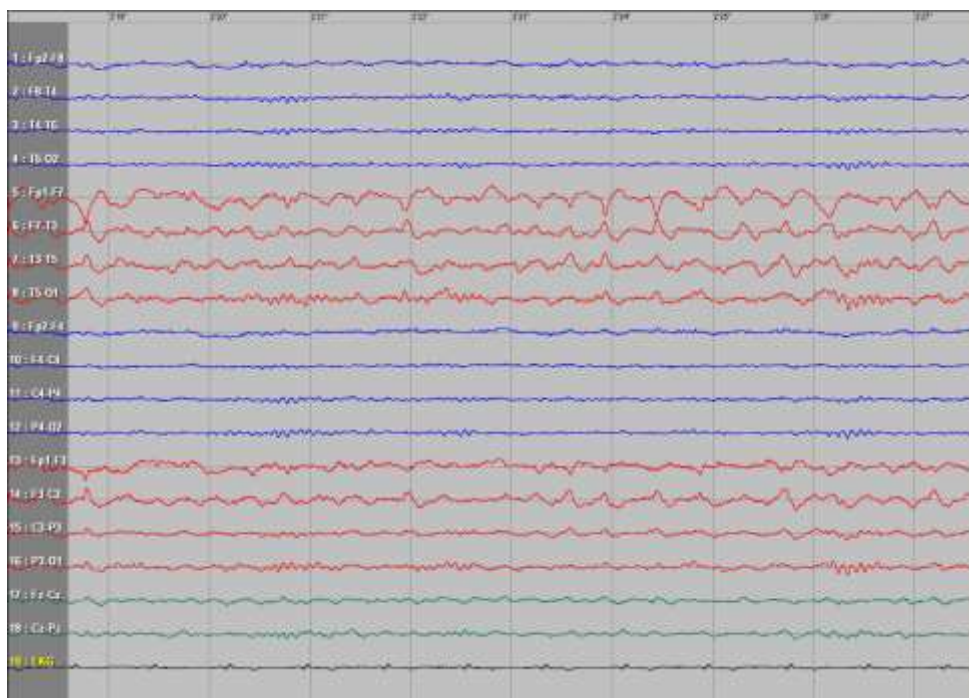
Od kilku dni uczucie „ciągłej aury” (pacjentka czuła się zdenerwowana, miała wrażenie zbliżającego się napadu).

Pacjentka była przytomna, zorientowana auto-

i allopsychicznie, pozostawała w logicznym kontakcie słownym.


W badaniu EEG ciągłe zmiany napadowe w okolicach czołowych, skroniowych i przystrzałkowych po stronie lewej.

Zmiany napadowe w EEG oraz objawy kliniczne ustąpiły po podaniu dożylnym diazepamem i lewetyracetamem.



Ryc.1 Zapis z ciągłymi zmianami napadowymi w okolicach czołowych, skroniowych i przystrzałkowych po stronie lewej.

# Pacjent nr 2



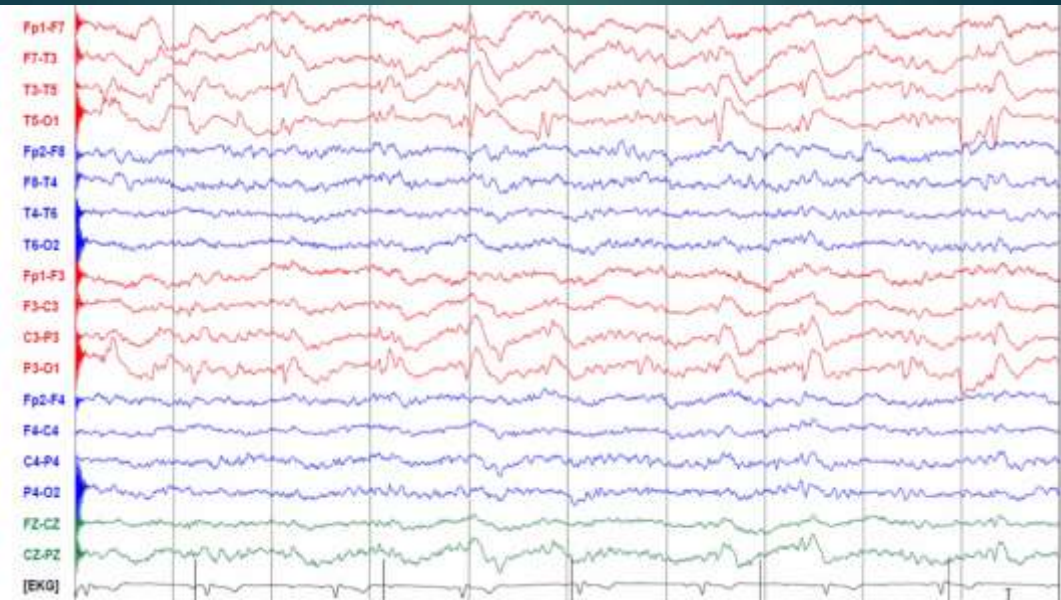
27-letni mężczyzna ze stwardnieniem guzowatym oraz lekooporną padaczką od 2 rż. Remisja napadów od 2 lat. Obserwowano 2 epizody stanu padaczkowego bez zaburzeń

świadomości.

Pierwszy epizod był wywołany zatruciem pokarmowym z biegunką i wymiotami oraz spadkiem stężenia leków przeciwpadaczkowych w surowicy. Pacjent był w logicznym kontakcie, zorientowany auto- i allopsychicznie, pamiętał nazwy i dawki leków, mylił się podczas obliczeń matematycznych.

W EEG zarejestrowano fale ostre oraz fale ostre z następową falą wolną o częstotliwości około 1 Hz, dominujące w okolicach tylnoskroniowej i ciemieniowo-potylicznej po stronie lewej. Zmiany napadowe w EEG oraz objawy kliniczne ustąpiły po podaniu dożylnym diazepamem i lewetyracetamem.

## Pacjent nr 2



Ryc. 2. Fale ostre oraz fale ostre z następującą falą wolną o częstotliwości około 1 Hz, dominujące w okolicach tylnoskroniowej i ciemieniowo-potylicznej po stronie lewej.

Drugi epizod stanu padaczkowego ogniskowego bez zaburzeń świadomości wystąpił po 9 miesiącach bez uchwytnej przyczyny i manifestował się dyskretnymi zaburzeniami zachowania. W EEG widoczne były zmiany napadowe w lewej okolicy tylnoskroniowej i ciemieniowo-potylicznej.